

Af Torben Lykke Sørensen
Øjenafdelingen,
Roskilde & Københavns Universitet



AMD

som en inflammatorisk sygdom

Medivit har i 2011 tildelt 75.000,- i forskningslegat til overlæge, klinisk forskningslektor, dr.med. Torben Lykke Sørensen Øjenafdelingen Sygehus Nord Roskilde og Københavns Universitet. Legatet skal bl.a. anvendes til et projekt, der undersøger immunologiske forandringer i blodet hos patienter med alders-relateret makula degeneration.

Flere videnskabelige undersøgelser peger i retning af, at der er en inflammatorisk komponent i patogenesen af AMD. Det har vist sig, at komplement faktor H (CFH)-polymorfien (og andre polymorfier) spiller en stor rolle for risikoen for udvikling af AMD. Dette viser, at dele af immunsystemet – og altså her komplement systemet – er afgørende for udviklingen af AMD [3]. Desuden har flere histologisk undersøgelser identificeret en aktiv rolle for makrofager, pro-inflammatoriske cytokiner, kemokiner og øget aktivitet af mikroglia. Hermed antyder resultaterne af de histologiske studier, at der ved AMD ikke alene fremkommer inflammatoriske celler i nethinden, men også at der mangler en regulering af den inflammatoriske proces. Hermed løber den inflammatoriske proces løbsk, og sygdommen opstår. Hvad der er hønen eller ægget i dette scenarie er fortsat uafklaret.

Enkelte undersøgelser har studeret forekomsten af forskellige cytokiner og kemokiner i blodet hos patienter med AMD og på linie med fundene i de histologiske studier kan der påvises forandringer i immunsystemet, som er unikke for patienter med AMD.

Samlet set er der efterhånden en del, der tyder på at AMD har elementer af inflammatorisk sygdom og at nogle af disse inflammatoriske forandringer kan spores i blodet. Men hvilken rolle de forskellige immunologiske forandringer har på de enkelte forløbsformer ved AMD er ukendt.

Det kliniske, genetiske og immunologiske forskningsprojekt

Aktuelt arbejder vi på et større forskningsprojekt, der forsøger at knytte klinisk præsentation af sygdommen, immunologiske forandringer i blodet og genetisk baggrund sammen.

Vi undersøger immunsystemet i blodet fra patienter med AMD, der befinder sig i flere forskellige stadier af sygdommen. Vi inddeler også sygdommen i flere forskellige kliniske kategorier baseret på graden af fibrosedannelse, GA, store eller mange små druser. Dette gøres for at undersøge, om der er en immunologisk profil, der er mere karakteristisk for én type af AMD frem for den anden. De samme forhold undersøges også på kontrolpersoner i samme alder uden tegn på AMD. Det er planlagt at udtage blodprøver på 500 patienter/kontrolpersoner. Desuden undersøges den genetiske baggrund på alle deltagere med hensyn til polymorfier, der har en kendt relation til AMD.

For at korrigere for de mere eller mindre accepterede risikofaktorer for AMD måles Body Mass Index (BMI),

blodtryk, tidligere og nuværende sygdomme noteres, medicinforbrug gennemgås nøje inklusiv naturmedicin og kosttilskud, tobaksforbrug, alkoholforbrug og motionsvaner på alle inkluderede personer. Desuden får alle målt C-reaktivt protein (CRP), der i varierende grad har været associeret med AMD og D-vitaminiveau.

Oftalmologisk tages digitalt farve fundus foto til gradering af sygdommen. Der foretages vanlig klinisk undersøgelse, og visus måles med Early Treatment of Diabetic Retinopathy Study (ETDRS) tavlen. Desuden foretages autofluorescens målinger, der bl.a kan anvendes til at måle hvor meget af affaldsstoffet lipofuscin, der er i retina pigmentepitel (RPE) cellerne, og hvor stor læsionen er (Figur 1).

Desuden tages der detaljeret

Spectral Domæne-Optisk kohærens tomografi (SD-OCT) til gradering og analyse af de enkelte lag i nethinden (Figur 2).

Patienter med kliniske tegn på våd AMD får foretaget fluorescein (FA) og indocyaningrøn angiografi (ICG) til klassificering (Fig. 3).

Alle patienter med våd AMD, der sættes i behandling, følges i 12 måneder med henblik på at sammenholde behandlingseffekten med den kliniske, genetiske og immunologiske profil ved opstart af behandlingen.

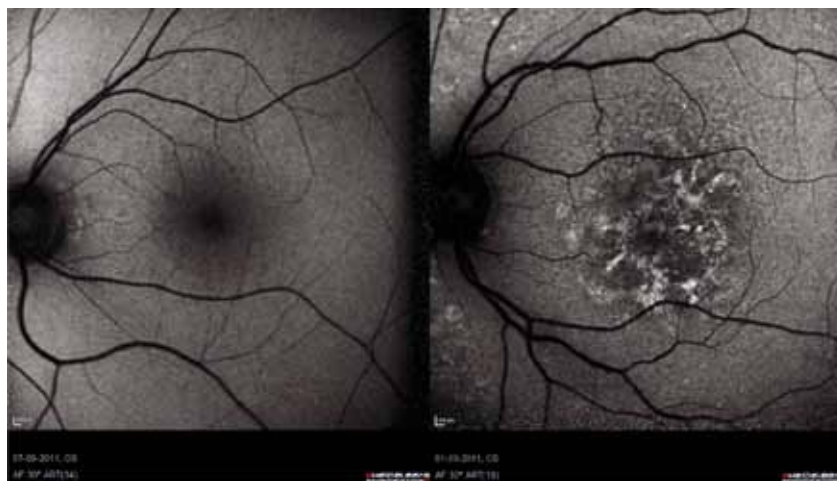Vi har allerede fundet flere interessante markører, der er ændret hos patienter med AMD sammenlignet med øjenraske i samme aldersgruppe, og vi er i gang med at skrive de første videnskabelige artikler.

Perspektiv

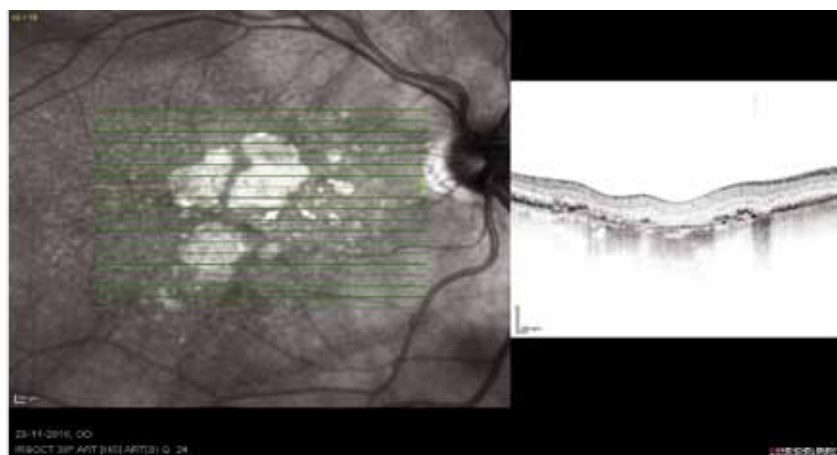
Forhåbentlig vil undersøgelsen bidrage til forståelsen af årsagen til sygdommen AMD. Desuden håbes det på længere sigt, at vi med en detaljeret klinisk undersøgelse, genetisk baggrund og immunologisk profil kan identificere specifikke "AMD fænotype karakteristika", som kan hjælpe til en bedre prognoserådgivning og en mere individualiseret behandling.

Behandlingen af våd AMD er i Region Sjælland samlet i Roskilde. Tre overlæger er ansat i subspecialt medincinske nethindesygdomme. Afdelingen har siden opstarten af behandlingen af våd AMD haft en forskningsinteresse i sygdommen. Derfor er der nu etableret en selvstændig forskningsenhed, hvortil der i øjeblikket er tilknyttet et klinisk forskningslektorat ved Københavns Universitet. Desuden arbejdes der med flere forskellige mindre forskningsprojekter enten i form af kandidatspeciale, forskningsårsstuderende eller som led i forskningstræningskursus.

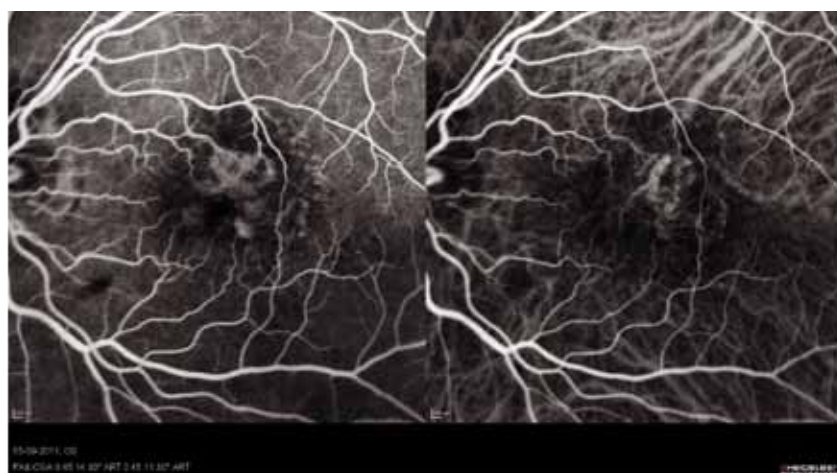Referencer: oftalmolog.com



Figur 1 viser et billeder med normal autofluorescence til venstre og på billedet til højre ses et billede fra en patient med AMD og øget autofluorescence, hvilket skyldes ophobning af lipofuscin i RPE.



Figur 2 viser SD-OCT billeder af patient med GA. Den lysegrønne linje viser scanningspositionen. Det ses bl.a., at der er fuldstændigt tab af RPE celler i området med GA,



Figur 3. viser en simultan optagelse af fluorescein (venstre) og indocyaningrønt (højre) hos en patient med en subretinal karydannelse.

Referencer

1. H Xu, M Chen, JV Forrester. Para-inflammation in the aging retina. *Progres Retin Eye Res.* 2009;28:348-368.
2. DG Telander. Inflammation and age-related macular degeneration. *Semin Ophthalmol.* 2011;26(3):192-197.
3. MM DeAngelis, AC Silveira, EA Carr, IK Kim. Genetics of age-related macular degeneration: Current concepts, future directions. *Semin Ophthalmol.* 2011;26(3):77-93.