



Af Jesper Hjortdal, overlæge,
dr.med., Øjenafdelingen,
Århus Sygehus, Danmark

Endotelcelle-transplantation

Penetrerende keratoplastik har hidtil været den gængse metode til at behandle dysfunktion af hornhindens endotel.

Resultater fra det svenske cornea-register, hvor man siden 1997 har registreret alle hornhindetransplantationer i Sverige, viser at en penetrerende hornhindetransplantation i de fleste tilfælde af primær endotel-dysfunktion (Fuchs endoteldystrofi) kan retablere et brugbart syn, mens resultaterne efter transplantation for sekundær endoteldysfunktion (pseudofak bulløs keratopati og lignende) er væsentligt ringere (Claesson et al. 2002). Registerinformationen har også tydeligt vist, at der efter en penetrerende transplantation ofte opstår betydelig corneal astigmatisme, i gennemsnit 4 til 5 dioptrier. Forløbet efter en penetrerende transplantation er langvarigt. Der kan blandt andet opstå suturrelaterede komplikationer og da suturen først fjernes 12-18 måneder efter transplantationen går der ofte op til 2 år inden stabilt og brugbart syn opnås. Herefter er der fortsat en livslang øget risiko for at sårlinjen kan rumpere selv ved lettere stumpe traumer mod øjet.

På baggrund af det komplicerede behandlingsforløb ved en penetrerende keratoplastik har man de seneste 10 år forsøgt at udvikle metoder til en hurtigere og mere skånsom behandling af endoteldysfunktion. Som udgangspunkt har man forsøgt et udvikle teknikker, der muliggør selektiv udskiftning af patientens dårligt fungerende endotel med velfungerende endotel fra en human

donor – alt udført gennem en tunnelincision ved limbus.

Kirurgisk teknik

Efter forskellige særdeles kirurgisk krævende udviklingstrin, f.eks. såkaldt DLEK (Deep Lamellar Endothelial Keratoplasty, Melles et al. 2000; Terry et al. 2001) har man de sidste 4-5 år udviklet de såkaldte DSEK (Descemet Stripping Endothelial Keratoplasty, Melles et al 2004; Price et al 2005) eller DSAEK (Descemet Stripping Automated Endothelial Keratoplasty, Gorovoy 2006) teknikker.

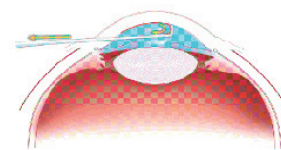
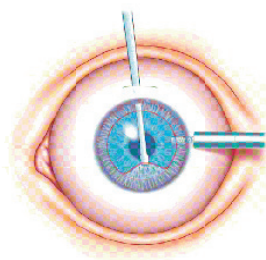
Forskellen mellem DSEK og DSAEK teknikken er udelukkende måden hvorpå donortransplantatet præpareres. Ved DSEK foretages en manuel dyb lamellær dissektion i donortransplantatet. Ved DSAEK teknikken foretages en dyb lamellær keratektomi på donortransplantatet ved hjælp af en automatisk mikrokeratom eller en femtosekund laser. I begge tilfælde tilstræber man at

tildanne et tyndt endotelcelletransplantat bestående af endotelceller, Descemets membran samt ca. 0,1 mm cornealt stroma. Transplantatet tilskæres til en diameter på 8-9 mm.

På patienten laves en limbus parallel 3-4 mm lang tunnel. Herefter afskrabes de dysfunktionelle endotelceller samt Descemets membran i en diameter på 7-8 mm.

Endoteltransplantatet indføres herefter gennem tunnelincisionen, enten ved hjælp af en speciel pincet eller ved hjælp af en "glide" og en mikrotang. Når transplantatet ligger i forkammeret udfoldes det ved at injicere isotonisk saltvand. Herefter insuffleres en stor boble af atmosfærisk luft, som presser transplantatet på plads på indersiden af hornhinden. Efter en tid (minutter til timer) reduceres mængden af luft i kammeret og endoteltransplantatet sidder nu fast på indersiden af patientens hornhinde. Den resterende atmosfæriske luft resorberes i løbet af en eller få dage.

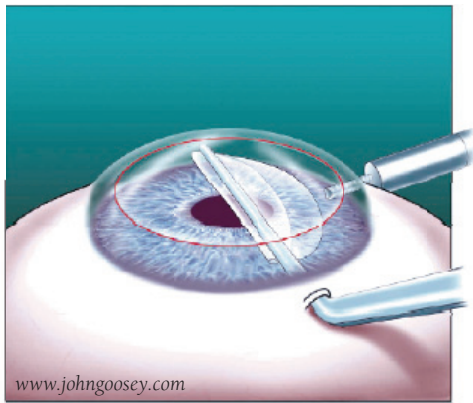
Operationen kan foretages i kom-



Figur 1: Recipientens endotel samt Descemets membran afskrabes.

www.johnhoosey.com

Figur 2. Endotelcelletransplantatet implanteres.



bination med phacoemulsification, men foresimples såfremt patienten allerede er pseudofak. Operation på phake øjne er også mulig, men der er risiko for efterfølgende udvikling af cataract som følge af peroperativ manipulation.

Resultater

Der foreligger i dag kun retrospektive undersøgelser, mens egentlige prospektive sammenlignende undersøgelser af DSAEK og PK er undervejs (Cheng et al. 2008). Men publicerede opgørelser tyder klart på, at patienten efter en endotelcelletransplantation hurtigere opnår et brugbart syn sammenlignet med en konventionel penetrerende transplantation (Bahar et al. 2008, Hjortdal & Ehlers 2008). Typisk opnår 75% af DSAEK behandlede patienter et bedst korrigeret visus på 0,5 eller bedre efter 3-6 måneder. Tilsvarende resultater findes typisk først 2-3 år efter en penetrerende transplantation.

Efter et DSAEK indgreb induceres kun minimal astigmatisme og den sfæriske refraction påvirkes kun lidt (oftest ca. 1 dioptri hyperopisering som følge af endoteltransplantatets facon).

Eftersom der er tale om en lamellær transplantation med risiko for udvikling af arvæv i interfacet mellem patientens stroma og donorstromaet, er der formentlig let øget lys-scatter efter en DSAEK procedure sammenlignet med en penetrerende transplantation. Dette medfører at det maksimale opnåelige visus måske er lidt mindre efter DSAEK sammenlignet med en penetrerende transplantation.

Endnu foreligger kun sparsomme

resultater vedrørende ændringer i endotelcelletætheden over tid efter en DSAEK procedure. Foreløbige resultater tyder på at endotelcelletætheden på transplantatet er på linje med det der ses efter en penetrerende transplantation (Bahar et al. 2008, Hjortdal & Ehlers 2008).

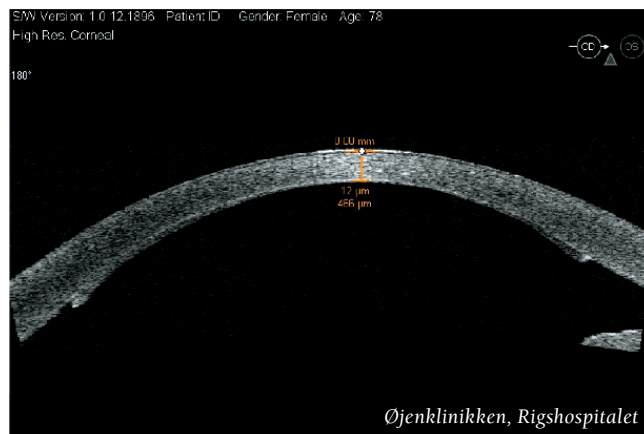Post-operativ behandling

Som efter en penetrerende transplantation anvendes antibiotikaholdige øjendråber/salve samt steroidholdige dråber/salve. Ofte bibeholdes anvendelse af lokaltvirkende steroid længe, måske evigt eftersom man ikke behøver at tage hensyn til at promovere cicatriceopheling.

Komplikationer

DSAEK proceduren er kirurgisk teknisk fundamentalt anderledes end en penetrerende transplantation. Indgrebet minder mere om en linseimplantation, dog med den meget væsentlige forskel, at vi har at gøre med en levende linse med meget fragile celler. Der anvendes ikke viskoelastika ved proceduren eftersom dette formentlig nedsætter transplantatets adhæsionsevne til

Figur 3. Velplaceret DSAEK transplantatet på indersiden af patientens cornea.



patientens stroma. I kraft af procedurens egenart må kirurger indstille sig på en vis læringskurve.

Den hyppigste komplikation (op til 30%) efter en DSAEK procedure er løsning af endotelcelletransplantatet. Dette ses oftest de første dage efter operationen, men kan i de fleste tilfælde behandles ved at insufflere en ny luftboble.

Rejektionsepisoder ses også efter endotelcelletransplantation, men ofte blot som lettere irit med enkelte præcipitater. En egentlig rejektionslinie ses formentlig kun sjældent. Rejektionsepisoder kræver intensivt behandling af steroidbehandlingen.

Fremtiden

Selvom DSAEK proceduren stadig er under udvikling er der allerede nye variationer af endotelcelletransplantation undervejs. Ved såkaldt DMEK (Descemets Membrane Endothelial Keratoplasty, Melles et al 2008) isoleres kun endotelceller og Descemets membran fra et donortransplantat. Det tynde transplantat vil naturligt rulle sammen med endotelcellerne på ydersiden. Endotelcelle-rullen implanteres herefter i forkammeret på patienten, udfoldes og presses fast med en luftboble. Selv for særdeles kompetente corneakirurger er denne øvelse udfordrende.

Fremtiden vil uden tvivl frembringe yderligere modifikationer af teknikkerne, der sikrer at indgrebene foresimples og standardiseres, således at patienterne i næsten alle tilfælde kan stilles en synsforbedring i udsigt.

Referencer: www.oftalmolog.com