

Billedkunstnere og deres øjensygdommes påvirkning

Øjet og lyset 19



Af Per Nellesmann

Billedkunstnere bliver ramt af øjensygdomme som alle andre, så det ville være ejendommeligt, om der ikke var malere, der på grund af øjensygdom havde et sløret syn eller dårlig farvediskrimination, som gjorde det vanskeligt eller helt umuligt at male.

Der er flere kolleger, som indgående har beskrevet problemerne biografisk og oftalmologisk: Philippe Lanthony i Paris, Michael Marmor i Stanford, James Ravin i Toledo, Ohio og Trevor-Roper i London, andre mere kasuistisk.



I 'Lazarus opvækkelse efter Rembrandt' (La Surrection de Lazare) kunne den gule dominans give mistanke om, at van Gogh var toksisk påvirket.



I van Goghs Stjernenat, La Nuit Etoilée har man lidt forhastet ventileret, at ringene om lyset var en fremstilling af regnbuesynet ved akut glaukom. MoMa New York.

Vi kommer omkring mange dele af oftalmologien.

Edgar Degas (1834-1917) fik en progressiv central retinal sygdom, som tidligt gjorde det pinagtigt og senere umuligt for ham at male.

Gergia O' Keefe (1887-1986) fik i sin meget høje alder senil maculopati, som fik hende til at udfolde sine kunstneriske evner i keramik.

Van Goghs (1853-1890) til tider meget gule billeder som 'Lazarus opståen, efter Rembrandt' (La Surrection de Lazare) har givet mistanke om digitalisforgiftning som forklaring, men de mængder, som van Gogh indtog efter ordination af dr. Paul-Ferninand Gachet, var i homøopatisk størrelsesorden. Paul Gachet var læge for andre betydelige impressionister: Pissaro, Renoir, Manet. Van Gogh havde nok bipolar sindssygdom og under en indlæggelse på asylet Rémy Martin indtog han giftige tungmetaltholdige malerfarver i selvmordshensigt, men hvilke farver og mængden er uklart,



Van Goghs portræt af sin læge Paul Gachet, som ofte anvendte digitalis i sin homøopatiske behandling. Her afbildet i 1890 med et digitalisblad. Musée d'Orsay, Paris.

så denne toksiske påvirkning er nok heller ikke gangbar.

Man har også haft mistanke om akut glaukom som årsag til ringe omkring lyset i cafébilledet (Café de Nuit) og Stjernenatten (La Nuit



Maleri af Theodor Philipsen. Med solen i øjnene. Saltholm 1892. SMK.



"Skoven" på Saltholm. Kvæg ved vandhullet. 1913 af Theodor Philipsen havde grøn stær sent i livet. Holdt op med at male fra 1917 på grund af blindhed. Billederne fra den sidste periode er klodsede og uden de lysvirkninger, han tidligere mestrede. SMK.



Efter 1907 blev Philipsens syn væsentligt dårligere, og det sidste billede blev malet i 1914. Tre år senere var Philipsen praktisk talt blind og da omkring 80 år.

Her i 'Parti fra Saltholm' er lysætning, detaljer og komposition langt fra glansperioden, nu et meget ringe billede. Ca 1910. Kastrupgaardssamlingen.

Etoilée). Heller ikke den forklaring er overbevisende.

Theodor Philipsen (1840-1920) var helt samtidig med Monet og er kendt for sine impressionistiske billeder af køer i landskabet på øen Saltholm mellem København og Malmø. Philipsen havde troligen grøn stær, og i de seneste billeder kan man se hans besvær med et aftagende syn. Hans meget ældre storebroder var i øvrigt øjenlæge i København. Philipsen er kort blevet omtalt her i Oftalmolog for nogle år siden.


Den grønlandske folkekære tusch-

tegner og akvarelmaler Alibak Johansen (1921-2007) kom fra den lille ø Vester Ejland ved Aasiat ved Diskobugten, og han fik op i alderen som mange inuit-ter akutte anfald af grøn stær. Han fik diagnosen stillet i Nuuk, som han da var flyttet til og fik foretaget iridectomier i 1979 på øjenafdelingen på Rigshospitalet i København. Han oplyste, at synet var sløret under anfaldene. Der var ikke regnbuesyn, men et rødilla skær i synet. Anfaldene havde ikke givet synskomplikationer. Han har malet enkelte billeder, som illustrerer farveændringen.

Edvard Munch (1863-1944) ekspres-sionistens fader har skildret forløbet af stor blødning i sit eget glaslegeme i 1930. På et stykke papir med tegnede tern, har han vist, hvordan blødningen sad helt centralt og gradvist blev mindre. Som Marmor bemærker, kom han på denne måde 17 år, før Amsler kom med sit ternede Amslerkort til registrering af centrale retinasygdomme.



Alibak Johansen har malet dette billede med tusch og akvarel i efterforløbet af et akut glaukomanfald. Synsfeltet domineredes af rødilla farver, som var anderledes end de røde farver, der ses ved solnedgangen eller om vinteren.



Med alderen bliver øjets linse gul og i fremskreden alder næsten maghognibrun som hos maleren Monet. Farven er markeret i farveatlasset Munsells notation. (Efter Philippe Lanhony)

Munchs bipolære sygdom med svære behandlingskrævende depressioner har givet sig til kende i Munchs billeder. Det er behandlet andetsteds.

Grå Stær

Da grå stær er en folkesygdom, er

Mellem 1916 og 1923 var Monets billeder malet i sorte og mørke farver og den rødlige del af spektret.

Efter Monets cataractoperation var Monet plaget af et for ham ubehageligt blå-syn på det opererede højre øje. Det venstre havde også en fremskreden brunescerende cataract. Der eksisterer billeder af den japanske bro over åkandedammen i Giverny malet efter operationen. Det er meget tænkeligt, at det ene er malet med det højre øje og det andet med det venstre. Musée Marmottan, Paris.



Højre øje 1923.

naturligvis tidligt beskrevet den grå stærs indflydelse på farve og skarp-hed før og efter cataractoperation.

Med alderen bliver linsen, som vi ved, gullig, og allerede i 18 års alderen er linsen så gul, at farvematchingen er påvirket. Og kommer vi til de meget gamle, kan vi uden besvær forstå, at der ikke kan komme meget blåt og grønt lys gennem den maghognibrune cataract. Disse patienter, som opereres, klager jo ligefrem over, at selvom alting er skønt og klart efter operationen, så er det forfærdeligt blåt alt sammen.

Claude Monet (1840-1926) fik dobbeltsidig grå stær sent i livet. Øjensygdommen havde stor og dominerende indflydelse på hans sidste billeder. Selvom det for en øjnlæge er oplagt, hvad forklaringen var på hans sidste grimme (sv.fula) og dårligt sælgende billeder, så nævnes det ikke med et ord i en stor udstilling i 1980 på Ordrupgårdmuseet nord for København, selvom der var mindst ti svært påvirkede billeder med uharmoniske, grove strøg med orange, røde, brune og sorte farver. Til gengæld var et specielt afsnit



Ikke alle billeder malede Monet færdig på grund af dårligt syn.



Venstre øje 1923.



The sun breaking through the fog. The Parliament seen from St. Thomas Hospital, 1904.



Til sidst kunne Monet knapt nok se, hvad han lavede. Sort/brun og rød/orange.

helliget Monets sene periode ved udstillingen på Louisiana 1993. Fra lidt over 70-årene fik Monet udtalt besvær med at se farverne ordentligt klart og beskrev selv, at "rød synes mudret for mig", og at "han malede mere og mere mørkt, som et gammelt billede". Monet søgte flere da kendte øjnlæger. Polack, Valude og Morax (også kendt fra Pateurinstituttet og behandlingen af Marie Curie). Morax anbefalede operation, men Monet var bange for enhver operation. En tysk øjnlæge tilbød operationsfri behandling og kun i Tyskland, men hans omdømme var elendigt. Den femte øjnlæge var den ovenud dygtige Richard Liebreich, som dog var 83 år gammel og næppe i stand til at udføre det corneale Graefe-snit helt betryggende. Også selvom han havde gode forudsætninger fra tiden som von Graefes højre hånd i Berlin. Monet og Liebreich kendte måske hinanden fra London, som de begge var flygtet til, da den preussisk-franske krig brød ud. Monet fordi han ville undgå militærtjenesten og Liebreich fordi han fulgte Napoleon



Monet i sygesengen 1923 efter cataractoperation på højre øje. Original på Musée Marmottan, Paris



Liebreich konstruerede en variant af Helmholtz' oftalmoskop i sin tid i Berlin. Forfatterens eksemplar.

III, da kejserdømmet brasede sammen i 1870. Liebreich havde en stor stjerne hos den kejserlige familie, fordi han havde kureret kejserinde Eugénies mor for akut glaukom. Ved kirurgi uden lokal anæstesi, som endnu ikke fandtes. Liebreich blev øjnlæge og underviser på St. Thomas's Hospi-



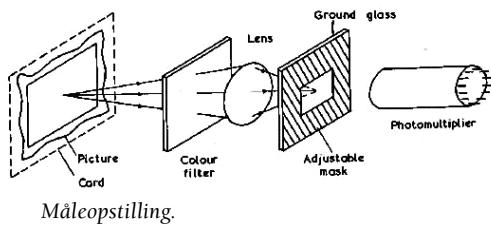
Den amerikanske impressionist Mary Cassatt fik svære problemer med synet på grund af grå stær og diabetes. 'Young woman in green. Outdoors in the sun.' er fra 1914 og er malet med grå stær og allerede tre år efter var Cassatt ude af stand til at male.



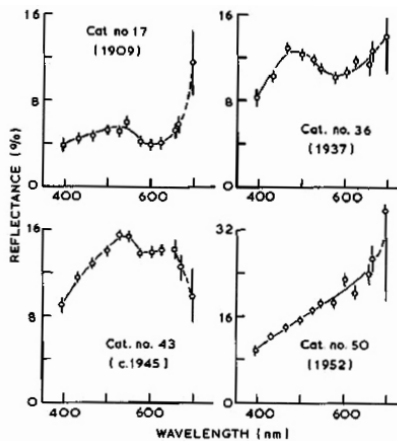
Degas og Cassatt var venner. Pastelbilledet fra 1884 fremstiller Mary Cassatt. 40 år gammel. Degas var 10 år ældre og mærket af sit svage syn.



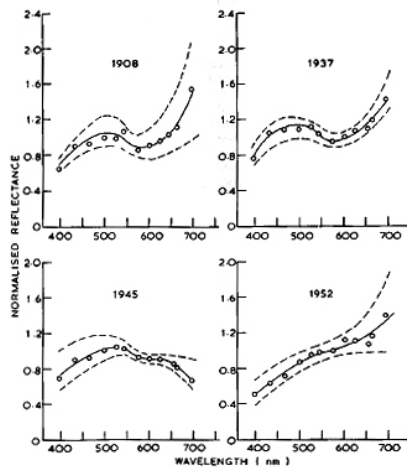
Edgar Degas' sene billeder bærer præg af hans centrale maculasygdom med grovere strøg og sløring i forhold til de tidlige billeder. 'Danseuses à la barre' 1888, 54 år gammel. Pilips Collection, Washington.



Ved en stor Rouault udstilling i Manchester 1974 blev 186 billeder undersøgt og farvebalancen fotometrisk gennemgået i tidens bedste standard. Den spektrale refleksion blev målt gennem interferensfiltre med 10 nm interval gennem et opaglas, hvorpå billedet var projiceret (inklusive rammen, hvis den var malet).



Omkring 70-årene fik Rouault en overvægt af blå i forhold til røde farver, se c. 1945.



I de seneste år havde Rouaults palet en overvægt af de røde farver.

tal, og Monet malede parlamentet i flere billeder netop med udsigt fra St. Thomas. Men det vides ikke, om de to mødtes.

Den sjette og sidste øjenlæge, som Monet konsulterede, var Charles Coutela, som havde lettere ved at tilråde operation, for synsstyrken var nået ned på L+P (ser lysets retning) på højre øje og 6/60 på venstre øje. Monet måtte gennemgå tre operationer, som det dengang var lege artis. Januar 1923 blev der foretaget iridectomi efterfulgt af ekstrakapsulær cataractekstraktion. Og til sidst discission af den uundgåelige efterstær, men først to år efter mente Monet at se så godt som inden den grå stær.

Det lange postoperative forløb var ved at tage livet af Monet, så han havde overhovedet ikke lyst til at gennemgå en operation på venstre øje. Vi har derfor mulighed for at se, hvordan Monet så overvejende blåligt og ligefrem generende blåt på højre øje og orange, rødt, brunt og sort på venstre øje.

Billederne fra den sidste periode findes overvejende på Musée Mar-

mottan, Paris. De blev til overs i boet, de kunne sælges af hans galleriejervenner Bernheim og Gaston Durand-Ruel. Durand-Ruel fortalte sin søn, at billederne for ham var "afskyelige, ubeherskede": "Det er tydeligt, at han (Monet) intet ser og



Rouault malede i stort set samme stil i hele sin aktive maleperiode, i alle årene med referencer til ungdommens arbejde med sakrale glasmosaikker. *Le Roi* 1933 og *Cirque Étoile Filante* 1934.

ikke længere er i stand til at gøre rede for farverne."

Det har utvivlsomt været medvirkende for Monets afvisning af operation, at den amerikansk-franske impressionist Mary Cassatt (1844-1926) havde haft et meget lidt tilfredsstillende operationsforløb. Cataract-diagnosen stilledes på grund af synsproblemer i 1912, da hun var 68 år. Diagnosen blev konfirmeret af den kendte Edmond Landolt i 1913, som også havde taget sig af Degas, der var Cassatts ven.

Operation foretoges først i 1917 på det ene øje og 1919 på det andet. I det andet øje var stæren 'ikke moden' og var derfor muligvis opereret intrakapsulært, som da var en helt ny metode. Operationen var umiddelbart vellykket, men en skjult infektion i en ellers sund tand forårsagede en voldsom infektion, som forhindrede synet i at komme tilbage. Teorien om lokale infektioner var da populære.

Som hos Degas forsvandt detaljerne, og paletten fik færre kulører, da cataracten begyndte at udvikle sig. Cassatt måtte også som Degas anvende pastelkridt, fordi oliemaling var for synskrævende.

At Cassatt senere fik diabetes var også medvirkende til, at Cassatt helt





George Rouault blev ret så gammel og malede til et par år før sin død. Foto 1953 Yvonne Chevalier.

måtte ophøre med at læse og male.

Hvornår kan man tidligst se en påvirkning af maleriet ved aldersforandringer i linsen og grå stær?

Der er, så vidt jeg ved, kun lavet en enkelt undersøgelse. Den sene impressionist Rouault (1871-1958) var velegnet til en sådan undersøgelse over tid, da Rouault blev meget gammel, og han malede til sin død. Det var også medvirkende, at Rouault stort set malede med samme stil og motivvalg i sin maleperiode. Han var hele livet påvirket af sin ungdoms uddannelse inden for kirkernes glasmosaikker. Ved en stor udstilling i Manchester bød lejligheden

sig. Man fandt da, at Rouault fra begyndelsen af 70-årene begyndte at få en mindre rød palet og mere blå. Først i 80-årene blev der en dominans af de røde farver. Man målte ikke mindre end 186 billeders spektrale refleksion gennem et matglas, hvorpå billedet blev projiceret. Rouault malede ofte rammen også, så den blev taget med.

For nogle år siden var der en stor Picassoudstilling på Louisiana, og det havde været en god ide at gentage Rouault undersøgelsen. Picassos malestil ændrede sig imidlertid for meget til, at det kunne blive en anvendelig undersøgelse. Og endelig er det også muligt, at Picasso var farveblind. Mere om det næste gang.

Referencer:

www.oftalmolog.com



Vase de fleurs, Rouault cirka 1938.

Referencer

Marmor, M., Ravin, J.G. The Eye of the Artist. 1997. Mosby.St.Louis.

Marmor, M., Lanthony, P.: The dilemma of color vision deficiency and art. Surv. Ophthalmol. 1995, 39, 403-408.

Pickford, R.W., Bose, J.: Colour Vision and Aesthetic problems in pictures by Rabinranath Tagore. Brit. J. of Aesthetics, 27, 70-, 1987.

Pitt, F.H.G., The nature of normal and trichromatic colour vision. 1944, Proc. R. Soc.(Lond.) B. 132, 101-117.

Pololand, W.: Kunstvision Nr.1.og2.Ca. 1995.

Raschke, K., Geist, R., Wetall, J.: Recoloring Images for Gamuts of Lower Dimension. Eurographics 2005, 24, (3).

Ravin, J.G., Almaric, P.: Paul Ferinand Gachet's unpublished anuscrypt Pphtalma in the armies of Europe. Doc. Opthal. 93, 49-97, 1997.

Ravin, J.G., A, Anderson, N., Lanthony, P.: Artist with a Colour Vision Defect: Charles Meyron. Surv. Opthal. 39, 403-408.

Ravin, P., Perkins, J.: Representation of Blindness in Picasso's Blue Period. Arch.Ophthalmol. 2004, 22, 636-639.

Said, F.S., Weale, R.A.: The variation with age of the spectral transmissivity of the living crystalline lens. 1959. Gerontologica(Basel). 3, 213-231.

Shevell, S.K. Science of Color.: OSA, Elsevier, Amsterdam, Boston, sec.ed.2003.

Solso, R.: Cognition and the visual arts.MIT, Cambridge,Mass.

Thompson, E.: Colour Vision.A study in the cognitive science and the philosophy of perception.Riutledge, london

Trevor-Roper, P.D.: The world through blunted sight. Penguin, London, 1959.

Trevor-Roper, P.D.: The Influence of Eye Disease on Pictorial Art. Proc. R. Soc., 52, 721-744, 1959.

Vad, P. Hammershøi. 1988/1990. Gyldendal København.

Weale, R.A. The Aging Eye: Lewis. London. Ch.11.1963.

Wright, W.D The Rays are Coloured. Essays on science of vision and colour. 1967. Adam Hilger London.

Wright, W.D :Measurement of Colour. Hilger, London, 1964.

Wyscescki, G., Stiles, W.S.: Color Science. Concepts and Methods. Wiley London, N.Y.1980.

Zeki, S.: Inner Vision. An Exploration of Art and the Brain. Oxford Univ Press. 1999.