

# OCT – en verden der åbner sig



Birgit Sander, Ph.D.



Thomas Martini Jørgensen, Ph.D.

Øjenafd. KAS Glostrup og Risø Forskningscenter, Afd. for optik og plasmaforskning

Optical Coherence Tomography er i stadig udvikling – både mht. software og hardware. Opløsningen af de kommercielt tilgængelige systemer har hidtil ligget på ca. 6-10  $\mu\text{m}$  axialt og 15-20  $\mu\text{m}$  transversalt. Med de kommercielt tilgængelige instrumenter kan man på rå scan se de retinale lag, særligt tydeligt fremtræder nervetrådslaget hen mod papillen, de plexiforme lag og RPE (fig 1). På Øjenafdelingen i Glostrup har vi videreudviklet software til sammenlægning af billeder fra en OCT (Stratus) i samarbejde med Risø Forskningscenter, og det er primært denne type af billeder, der er vist (ref. 1). Sammenlægningen af billeder reducerer støj, og i vellykkede optagelser kan man f.eks. se en meget tynd linie, der repræsenterer membrana limitans externa, en anden højreflekterende linie, der markerer overgangen fra idersegmenter til ydersegmenter i fotoreceptorerne og i centrum af fovea kan man se et lavreflekterende lag, der svarer til ydersegmenterne (fig 1).

Fig. 2 og 3 viser forskellige eksempler på væske i nethinden, i figur 2 ses en pigmentepithelløsning med tilstødende serøs afløsning. Selve neuroretina synes af normal tykkelse, og lagene fremtræder ligeledes normalt. I fig 3 ses diabetisk makulædem hos en patient med beskeden baggrundsre-

tinopati og stadig god visus. Som det er typisk i de tidlige faser af ødem-udviklingen, er ødemet lokaliseret i den ydre del af neuroretina, dvs i ydre kernelag / Henles lag. Ødem i de indre lag af neuroretina ses først ved store og diffuse ødemer, hvor der er fortykkelse i alle lag.

I de fleste tilfælde kan diagnosen stilles oftalmoskopisk, men OCT er værdifuld til kontrol af behandling. I tillæg til enkelte scan kan nethindens tykkelse fremstilles grafisk. Ud fra 6 radiale scan gennem fovea beregnes et retinalt map, der viser nethinde-tykkelse i makula (fig 4). Med den her beskrevne software, kan man ikke med sikkerhed afgøre, om der er små ødemer mellem scannelinierne. I uheldigste tilfælde kan der skjule sig et område på ca. 1 diskdiameter mellem scannene og dermed et klinisk signifikant makulært ødem – men i praksis er det sjældent. Centrering af scannene og en stabil fikstation er vigtig for et godt resultat, med træning kan man dog forholdsvis let se, når scannet ikke er centrert og tage hensyn til det i sin vurdering. Et drilagtigt problem er nedsat reflektans ved store ødemer, der ofte medfører, at softwaren beregner tykkelsen forkert. Det er derfor nødvendigt, at øjenlægen enten selv har prøvet at udføre proceduren eller gennemgår en del

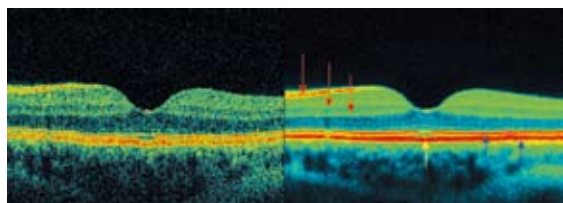


Fig 1. Venstre: et enkelt 6 mm scan fra en rask person. Højre: sammenlægning af 14 scan fra samme person. De højreflekterende lag ses som rød eller gul, gennemsnitlig reflektans er grøn, lavreflekterende lag er mørkere blå eller sorte. Højreflektive lag er: nervetrådslaget, indre plexiforme lag, ydre plexiforme lag (røde pile). I ydre retina er de højreflektive lag (blå pile): Overgangen mellem inder- og ydersegmenter, overgangen til pigmentepithelet og pigmentepithelet. De lavreflekterende lag er ganglioncellelaget, indre kernelag, ydre kernelag og fotoreceptorernes ydersegmenter, der ses særligt tydeligt lige i foveas centrum, hvor tappenes ydersegmenter er særligt lange (gul pil). I det mørke ydre kernelag ses en meget tynd grøn linie fra membrana limitans externa. De basale principper for sammenlægningen er beskrevet i ref.1, men metoden er under løbende udvikling.

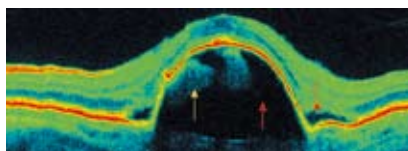


Fig. 2 ses en patient med pigmentepithelløsning (rød pil), hvor RPE er løftet. Under RPE ses drusemateriale som klumper (gul pil). Lige over RPE, ses i begge sider af pigmentepithelløsningen en serøs afløsning i den overliggende neuroretina (rød pil). På toppen af pigmentepithelløsningen ser neuroretina relativt normal ud som et lavreflektivt (blåt) område, karakteristisk for fotoreceptorlaget / ydre kernelag.

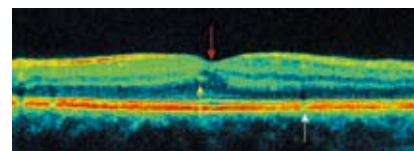


Fig. 3. En diabetespatient med klinisk signifikant makulært ødem. Fortykkelsen er primært lokaliseret til fotoreceptorlaget / Henles lag i fovea (rød pil) men blev ikke set oftalmoskopisk. Umiddelbart til venstre for foveas centrum ligger et lille højreflektivt signal (gul pil), sandsynligvis fra en lille blødning som hos denne patient var den eneste oftalmoskopisk synlige forandring. Over den hvide pil ses en skygge, der kan stamme fra et hårdt eksudat eller et kapillær. Scannet er taget i 90 grader og nervetrådslaget ses forholdsvis ens i tykkelse sammenlignet med de tidligere viste horizontale scan.

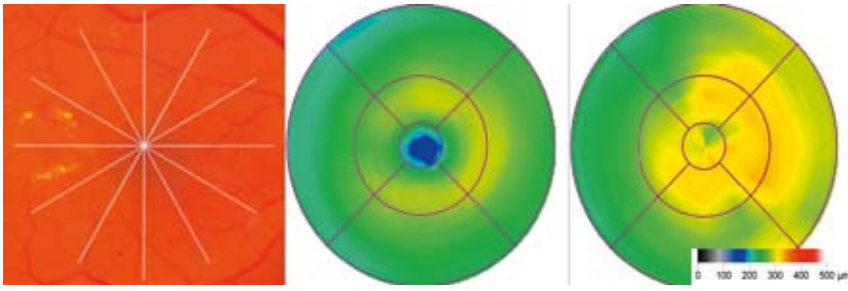


Fig 4. Det retinale map er baseret på 6 radiale scan alle centreret gennem fovea som illustreret på fundusbillede til venstre. I midten vises det retinale map af en normalperson og til højre en patient med klinisk signifikant makulært ødem – den samme patient hvor et lodret scan er vist i fig.3. Der ses markant fortykkelse i centrum relativt til normalpersonen og moderat fortykkelse nasalt. Farvekoden for den retinale tykkelse (fra 0 til 500  $\mu\text{m}$ ) er vist yderst til højre.

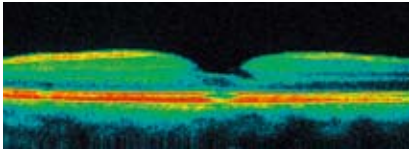


Fig. 5. Scan gennem et lammelært hul, på trods af substanstabet er der ikke hul hele vejen ned til pigmentepithel. Man kan antydningvis se en udtyndning i den højreflekterende linie der viser over gangen mellem fotoreceptorernes inder- og ydersegmenter i fovea. Med stadig forbedrede metoder kan man undersøge, om der er en prognostisk værdi i denne lille morfologiske ændring.

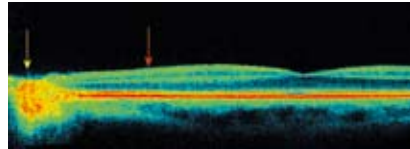


Fig.6. Et horisontalt scan af venstre øje hos en patient med Kjer's optic atrofi. Scannet er som de foregående 6 mm langt baseret på i alt 512 A-scan, men centreringen er flyttet så papillen ses til venstre (gul pil) og fovea ligger til højre. Generelt er nethinden under normal tykkelse. Nervetrådslaget er stort set forsvundet (rød pil), det burde ses som et højreflekterende rødt bånd hen mod papillen, men er ikke detekterbart. Derimod synes fovea forholdsvis uændret. Det er altså atrofi af nervetrådslaget, der er den sandsynlige årsag til at visus er knap 6/60.

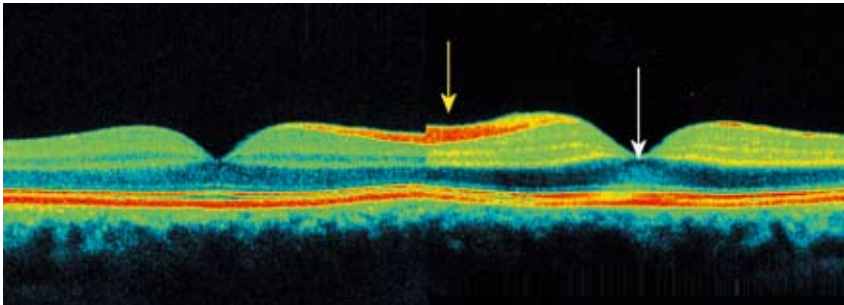


Fig.7. Til venstre ses højre øje og til højre venstre øje hos en patient, der gennem 6 mdr. har haft et fremmedlegeme i venstre øje (jern) placeret nasalt for papillen. Billederne er taget lige før operativ fjernelse af fremmedlegemet. Visus er nedsat til 0.8 og der er nedsat/ophævet funktion i det perifere synsfelt. OCT viser en let fortykkelse med en generelt øget reflektans. Særligt tydeligt er nervetrådslaget fortykket (gul pil). Ydre kernelag/Henles lag fremtræder generelt signalfattigt (dog kan baggrundssignalet variere) men hos denne patient er reflektiviteten øget lige netop i fovea (i området umiddelbart under den hvide pil) sammenlignet med de mere perifere dele af ydre kernelag. En øget reflektans i ydre kernelag er sandsynligvis udtryk for strukturelle og evt. funktionelle forandringer.

scan med operatøren for at kunne gennemskue de forskellige artefakter.

Ved traktion, fibrose og makulære huller kan OCT være en diagnostisk hjælp, f.eks til at dokumentere små makulære huller eller til afklaring af, om der er full-thickness hul eller ej (fig 5). Som nævnt tidligere er det vigtigt, at øjnlægen har et indgående kendskab til instrumentet. For at finde et lille makulært hul skal man scanne gennem foveaområdet, og det er her en fordel at vælge scanning med en linie og ikke bruge den procedure, der anvendes til retinale maps.

Hardware udviklingen går hurtigt i øjeblikket, både inden for belysningskilden og detektorsystemet. Den axiale opløsning bestemmes af båndbredden i lyskilden, idet opløsningen bliver bedre jo bredere båndbredde lyskilden har. I de såkaldte Ultra-High-Resolution systemer anvendes en laser med en båndbredde på ca. 200 nm fra ca. 700 til ca. 900 nm baseret på en femtosecond-laser, hermed opnås en axial opløsning på 2-3  $\mu\text{m}$  (ref.2). Detektorsystemet har traditionelt været baseret på et

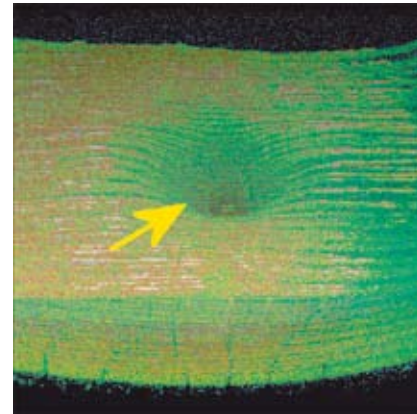


Fig 8. Eksempel på 3-D visualisering af fovea, der ses som en fordybning i centrum (gul pil). Billedet er optaget med et Ultra-High-Resolution instrument (ref.3). Her er vist en blok taget gennem fovea hos en normalperson, og blokken kan drejes så nethinden kan observeres i forskellige vinkler. Linierne mellem B-scannene er 50  $\mu\text{m}$  og giver de vandrette striber.

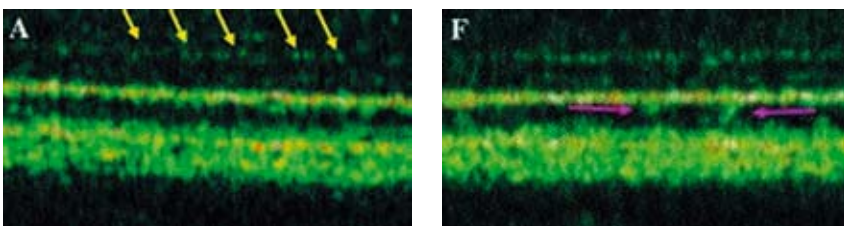


Fig 9. Optagelse af ydre retina med Ultra-High-Resolution kombineret med adaptiv optik (ref. 4). Billedet til venstre (A) viser m. limitans externa (hvide pile). Derefter overgangen mellem inder- og ydersegmenter og ydersegmenterne af fotoreceptorerne, der fremtræder lavreflektivt. På billedet til højre (F) er vist små klumper af højreflektivt materiale (lilla pil), der ved sammenligning med histologi skulle svare til grupper af fotoreceptor og RPE. I 3-D blokke kan man på den allernyeste prototype visualisere ydersegmenterne der strækker sig ned mod RPE villi i overgangszonen mellem disse to lag.

interferens princip i stil med ultralyd. Denne metodik er relativt langsom og medfører, at saccader under optagelsen ikke altid kan undgås. Med detektorer, der anvender Fourier

Fortsættes side 24

transformation, kan scanningen øges flere størrelsesordener i hastighed, og man kan scanne med 26000 A-scan pr. sek. Den hurtige scanning tillader, at der tages mange scan, ud fra hvilke man kan konstruere et 3D plot af nethinden (fig 8), og denne type af instrument er netop blevet kommercielt tilgængelig (Topcon).

Den laterale opløsning har derimod længe været uændret, ca. 15-20  $\mu\text{m}$ , fordi øjets optiske aberrationer har været for store. I de mest avancerede prototypesystemer er den transversale opløsning nu nede på 2-3  $\mu\text{m}$  ved hjælp af adaptiv optik og kromatiske korrektion, dvs opløsningen i tre dimensioner er nu nede på  $2*2*2 \mu\text{m}$  – hvilket betyder, at man in vivo kan se fotoreceptorerne. Disse systemer er meget teknisk krævende, og særlig den adaptive optik er i sig selv meget dyr. Denne type af udstyr findes kun i enkelte prototyper (fig. 9 viser ydre retina fra en af disse prototyper). I løbet af de kommende år vil vi givet se nye instrumenter på markedet, som i større eller mindre omfang tager adaptiv optik og hurtige detektorsystemer i anvendelse, afhængigt af om den løbende kalibrering (der i dag kræver en fuldtidsingeniør eller to) kan bringes til et niveau der er praktisabelt.

Referencer: [www.oftalmolog.com](http://www.oftalmolog.com)

Ref.

1. Sander B, Jorgensen TM, Larsen M. Enhanced optical coherence tomography imaging by multiple scan averaging. Br J Ophthalmol 2005;89:207-212.
2. Drexler W, Sattmann H, Hermann B et al Enhanced visualization of macular pathology with the use of ultrahigh-resolution optical coherence tomography. Arch Ophthalmol 2003;121:695-706.
3. Schmidt-Erfurth U, Lettgeb R, Michels S et.al. Three-dimensional ultrahigh resolution optical coherence tomography of macular diseases. IOVS 2005; 46:3393-3402.
4. Fernandez E, Povazay B, Hermann B et.al. Three-dimensional adaptive optics ultrahigh-resolution optical coherence tomography using a liquid crystal spatial light modulator. Vis Res 2005 45:3432-3444.