

Anti-VEGF behandling for ekssudativ AMD i Region Nordjylland

De første erfaringer



Lars Loumann Knudsen
Forskningsansvarlig overlæge
Dr.med. Ph.d.
Øjenafdelingen
Århus Universitetshospital,
Aalborg Sygehus Syd
Hobrovej 18-22
DK-9100 Aalborg

Baggrund

Behandlingen af ekssudativ AMD har ændret sig dramatisk inden for de sidste år, hvor man for få år siden stod uden en effektiv terapi, findes der i dag en række behandlingstilbud. Blandt disse nye tilbud synes Ranibizumab (Lucentis) at være det mest lovende, idet dette stof har vist en gennemsnitlig bedring af synet hos denne patientgruppe. Selvom stoffet endnu ikke er indregistreret i Danmark, kan der opnås tilladelse til brug via enkelttilladelse fra Lægemiddelstyrelsen. Bevacizumab (Avastin) har i forskellige begrænsede studier vist sig også at have en tilsvarende effekt, men større regelrette studier foreligger endnu ikke.

I Region Nordjylland har vi siden sommeren 2006 tilbudt alle patienter med ekssudativ AMD Ranibizumab uanset membrantype. I denne artikel præsenteres resultater fra behandling af de første 91 patienter / 95 øjne. Patienterne er i gennemsnit behandlet 2,4 gange, den gennemsnitlige observationstid er 3 måneder.

Behandling og undersøgelser

Patienterne har fået intravitreal injektion med Ranibizumab (Lucentis). Injektionerne har fundet sted hver femte uge, bestående af 0,05 ml Ranibizumab (6-10 mg/ml.)

Inden påbegyndelsen af behandlingen er patienternes subjektive gener og et standardiseret visus

fastlagt. Macularegionens udseende er dokumenteret ved fotografering og har omfattet almindelig fundus farve fotografering. Macularegionen er endvidere vurderet ved hjælp af OCT og ved hjælp af high speed fluorescein og ICG angiografi.

En måned efter behandling er eventuelle subjektive ændringer noteret, der udførtes standardiseret synsstyrke-bestemmelse og macularegionens topografi er vurderet ved hjælp af OCT.

Efter tre behandlinger er der foretaget en mere omfattende vurdering, der udover ovenstående også har inkluderet high speed fluorescein og ICG angiografi.

Symptomer

På henvisningstidspunktet angav patienterne, at deres vigtigste gene var aftagende syn (65 %), metamorfopsier (19 %), en centralt beliggende grå plet (13 %) samt sløret syn (3 %). Tilstedeværelse af øjengener varierede betydeligt fra én uge til flere år, den gennemsnitlige symptomvarighed var 2-3 måneder.

Øjenstatus før behandling

Visus


Initialt fandtes synet nedsat på alle de behandlede øjne, og den gennemsnitlige standardiserede synsstyrke var 0,21 inden påbegyndt behandling. Visus var > 0,5 hos 3 % af patienterne og < 0,1 hos 27 %. Der fandtes et præoperativt visus svarende til fingertælling hos 9 %.

OCT

Ved OCT undersøgelse fandtes nethinden fortykket såvel i foveola, som i større områder af macula-regionen (Tabel 3). De hyppigste nethindeforandringer vurderet ved OCT var pigmentepitelløsning (64 %), sensorisk løft af retina (49 %) samt diffust retinalt ødem (36 %). Der fandtes endvidere subretinal blødning, i større eller mindre udstrækning hos 32 %.

Flu + ICG

High speed flu og ICG angiografi viste i mere end 90 % af tilfældene okkulte membraner, klassiske membraner fandtes kun i enkelte tilfælde.



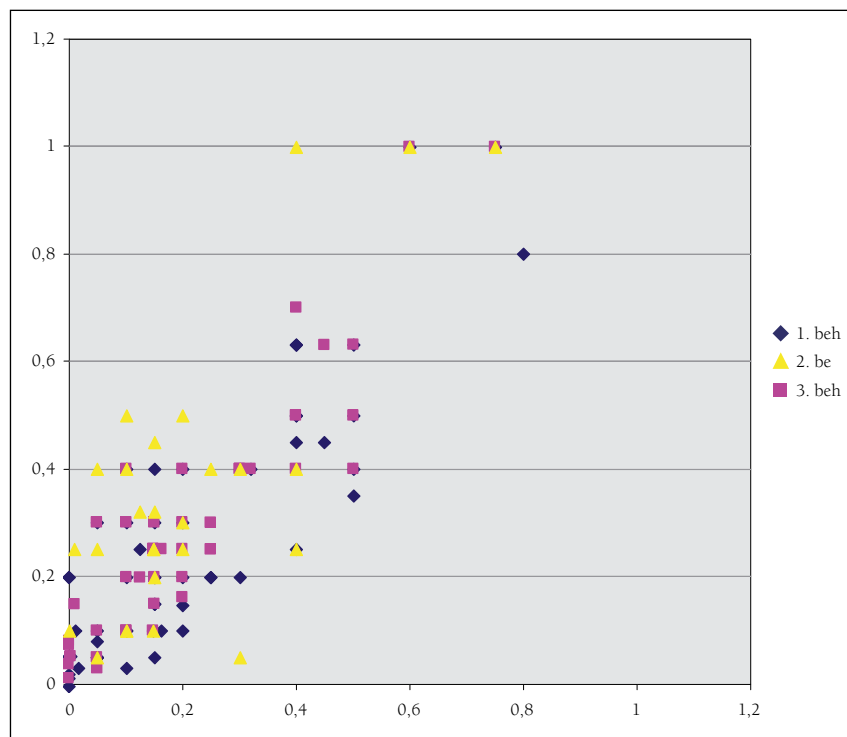
Figur 1
Den relative forekomst af vigtigste subjektive synspåvirkninger inden behandling med Ranibizumab (Lucentis).

Resultater

Visus

Synsstyrken steg gradvist med antallet af behandlinger og efter tre behandlinger var den næsten fordoblet fra 0,21 til 0,36. 89 % af patienterne oplevede en stabilisering eller en forbedring af synsstyrken efter tre behandlinger. 11 % oplevede et fald i synsstyrken fra i gennemsnit 0,28 til i gennemsnit 0,13. 16 % af patient-

terne opnåede et visus på 0,5 eller bedre, hvilket skal ses i sammenhæng med det lave præoperative visus hos en stor del af de behandlede. Blandt patienterne med præoperativ synsstyrke svarende til fingertælling steg visus efter én behandling til i gennemsnit 0,1 og flere patienter opnåede et visus på 0,2 efter én behandling.



Figur 1
Synsstyrken før og på forskellige tidspunkter efter behandling med Ranibizumab (Lucentis). Blå pletter angiver én injektion med Ranibizumab (Lucentis), lilla pletter to injektioner og gule pletter tre injektioner. X-aksen angiver det præoperative visus, Y-aksen de postoperative visus.

OCT

OCT viste, at nethindetykkelsen gradvist aftog med antallet af behandlinger. Disse ændringer omfattede både den foveolære tykkelse samt voluminet af den centrale del af macula-regionen. En mere detaljeret vurdering af forholdene i macula-regionen viste først en normalisering

af det retinale ødem, efterfulgt af aftagende sensoriske løft af retina. Sidst normaliseredes op til halvdelen af pigmentepitelløsningerne, og den resterende del mindskedes i størrelse. De tidsmæssige ændringer af retina-ødem, sensorisk løft af retina og pigmentepitelløsning ses i Tabel 2.

Tabel 1

Synsstyrken før og efter behandling (1,2 og 3) med Ranibizumab (Lucentis). S angiver et signifikant forbedret visus efter behandling.

P angiver signifikans-niveauet.

Før behandling	Efter behandling			
	1. behandling	2. behandling	3. behandling	P (forskel)
0,22	0,27	---	---	S (0,0009)
0,21	---	0,30	---	S (1,4*10 ⁻⁶)
0,21	---	---	0,36	S (0,0003)

Tabel 2

Den relative forekomst af forskellige retinale patologier før og efter behandling med Ranibizumab (Lucentis).

	Før behandling	Efter behandling		
		1. behandling	2. behandling	3. behandling
Pigment-epitel løsnings	64 %	50 %	39 %	38 %
Løft af sensorisk retina	49 %	18 %	2 %	4 %
Diffust ødem	36 %	7 %	5 %	0 %

Tabel 3

Ændring i central retinal tykkelse efter behandling med Ranibizumab (Lucentis).

	Før behandling	Efter behandling		
		1. behandling	2. behandling	3. behandling
Foveolær tykkelse	324 µ	245 µ	235 µ	223 µ
Lille makulært volumen (3,5 mm)	2,9 mm ³	2,4 mm ³	2,3 mm ³	2,3 mm ³
Stort makulært volumen (6,0 mm)	7,9 mm ³	7,0 mm ³	6,7 mm ³	6,7 mm ³

Flu + ICG

En kvantitativ vurdering af angiografiene er vanskelig, men det overordnede indtryk var, at der efter tre injektioner med Ranibizumab (Lucentis) fortsat fandtes en neovaskulær membran af omtrent samme størrelse som før behandling. Sivningen fra denne membran var dog mindre udtalt.

Organisation

I Region Nordjylland er arbejdsgangene ved behandling med Ranibizumab (Lucentis) analyseret i detaljer,

der er opstillet overordnede patientflow, som har dannet grundlag for arbejdstilrettelæggelsen. Denne organisation præsenteres i detaljer i et kommende særnummer af Eurotimes.

Sammenfattende

De første undersøgelser af effekten af Ranibizumab (Lucentis) i Region Nordjylland viser en synsforbedring som følge af denne behandling. Net-hindetykkelsen aftager betydeligt og signifikant efter behandlingen, og en række specifikke retinale pato-

logier bedres markant. Resultaterne er således i overensstemmelse med de publicerede fund i MARINA og ANCHOR studierne. Resultaterne fra disse studier synes således i almindelighed at kunne overføres til den nordjyske befolkning. Selv blandt patienter med stærkt reduceret synsstyrke synes en del at kunne opnå en betydelig bedring i synsstyrken efter denne behandling.

Forfatteren er uafhængig af Novartis. Red.